Aus der medizinischen Poliklinik der Universität München
Vorstand: Geheimrat Professor Dr. Richard May.

Über Dystrophia adiposo-genitalis im Anschluß an Schädeltrauma

Inaugural-Dissertation
zur Erlangung der Doktorwürde in der gesamten Medizin

verfaßt und

einer hohen medizinischen Fakultät
der Bayerischen Ludwig-Maximilians-Universität zu München

vorgelegt von

Georg J. Vlavianos
aus Athen (Griechenland)

München 1928

Gedruckt mit Genehmigung der Medizinischen Fakultät
der Ludwig-Maximilians-Universität zu München

Referent: Geheimrat Professor Dr. Richard May

R. UNIV.
BIBLIOTHEEK
LEIDEN

dz. Dekan: gez. Kisskalt

Meinen Eltern in Liebe
zugeeignet!

Vorwort.

Im Jahre 1901 hat Fröhlich unter der Bezeichnung „Dystrophia adiposo-genitalis" einen Kranken aus der Klinik von Frankl-Hochwart vorgestellt, bei dem es sich um rasch sich entwickelnde Fettsucht, Infantilismus der Genitalien und myxödemartige Hautveränderungen handelte; er prägte dabei den diagnostischen Satz, daß diese Veränderungen an einen Hypophysentumor denken ließen.

Im Verlauf der seitdem mächtig angewachsenen Kasuistik haben sich sowohl die Begriffsbestimmungen dieses Leidens geändert, als auch die Anschauungen über seine Entstehung.

Ich möchte mich, was die Begriffsbestimmung anlangt, an diejenige halten, die Falta in seinem Lehrbuch über die Erkrankung der Blutdrüsen gibt: „Unter Dystrophia adiposo-genitalis versteht man ein Syndrom, welches, wie schon der Name sagt, durch die Kombination von Genital-Dystrophie und Fettsucht charakterisiert ist. Die Genitaldystrophie ist wiederum charakterisiert durch schwere dystrophische Veränderungen der Keimdrüsen und durch Entwicklungshemmung oder Rückbildung des genitalen Hilfsapparates und der sekundären Geschlechtscharaktere.

Es handelt sich also um einen Früh- bzw. einen Späteunuchoidismus. Die Fettsucht ist durch eine besondere Fettverteilung charakterisiert, die allerdings nur beim Manne deutlich hervortritt. Bei der Entwicklung des Krankheitsbildes im jugendlichen Alter kommt es außerdem zur Wachstumshemmung und Hemmung der Ossifikation (Falta), ferner kommen dazu häufig

Polyurie, sehr häufig Hirndrucksymptome und Symptome von Seiten der Nervi optici und anderer Hirnnerven. Sowohl die Fettsucht, wie die Genitaldystrophie können auch isoliert vorkommen. Bei der Sektion finden sich krankhafte Prozesse in der Hypophyse selbst oder in der Gegend der Regio hypothalamica.

Was nun die Pathogenese der Dystrophia adiposo-genitalis anlangt, so ist, trotz einer umfangreichen Kasuistik, völlige Klarheit noch nicht erzielt worden. Während die einen, an ihrer Spitze Biedl (Physiologie und Pathologie der Hypophyse 24. Kongreß f. innere Medizin, Wiesbaden 1922) das Leiden auf eine Hypofunktion der Pars intermedia beziehen, halten andere, wie vor allem Erdheim, (Path. der Hypophysengeschwülste, Ergebnisse der allgemeinen Pathologie und path. Anatomie, Jahrg. 21) das Bestehen eines solchen Zwischenlappens beim Menschen überhaupt für unerwiesen und für die Entstehung der Fettsucht eine Schädigung der Hirnbasis als das Wahrscheinlichste.

Bei Durchsicht der ins Ungemessene angewachsenen Literatur kann gar nicht mehr daran gezweifelt werden, daß in einer großen Anzahl von Fällen von Dystrophia adiposo-genitalis die gesamte Hypophyse selbst pathologisch-anatomisch in keiner Weise verändert war. Es mußte sich also lediglich um eine Dysfunktion der Hypophyse oder eines ihrer Teile gehandelt haben, die eventuell auch durch anderweitige und anders lokalisierte Hirnschädigungen bedingt waren. Für diese Form der Dystrophia adiposo-genitalis hat Erdheim den Ausdruck: „Endokrin-cerebrale Kombinationskrankheit" gewählt.

Unter den zahlreichen Ursachen, die für das Auftreten der Fröhlich'schen Krankheit verantwortlich gemacht werden, spielt auch das Schädeltrauma eine Rolle. Besonders nach Schädelbasisfrakturen oder Schußverletzungen ist das Leiden beobachtet worden. Hierüber soll weiter unten berichtet werden.

Von den beiden Fällen von Dystrophia adiposo-genitalis nach Schädeltrauma, über die ich hier zu berichten habe, konnte ich den ersten in der Medizinischen Universitäts-Poliklinik selbst untersuchen und beobachten. Wie die Beschreibung dieses Falles zeigen wird, handelt es sich hier um einen 14jährigen Jungen, bei dem sich etwa ein halbes Jahr nach einem Sturz auf die rechte Schläfe mit nachfolgender intrakranieller Blutung allmählich

ein Typus Fröhlich herausgebildet hatte. Da es, aus weiter unten zu schildernden Gründen, bei diesem Kranken zu keiner Verifikation, weder durch Trepanation, noch durch Obduktion gekommen ist, weshalb nur Vermutungen über die engere Lokalisation des Prozesses, der zu der Stoffwechselstörung geführt hat, geäußert werden können, kann ich es als einen glücklichen Zufall begrüßen, daß mir ein zweiter, ätiologisch gleich gelagerter Fall der Herren Sanitätsrat Dr. Alfred Haas und Professor Dr. Spielmeyer bekannt wurde, dessen Operationsbefund vielleicht Schlüsse für unseren ersten Fall erlaubt.

Ich möchte Herrn Professor Spielmeyer und Herrn Sanitätsrat Dr. Haas für die Erlaubnis zur Veröffentlichung ihres Falles (II) meinen herzlichsten Dank aussprechen, ebenso auch dem Oberarzt der Paediatrischen Poliklinik, Herrn Dr. Maurer, an der unser Fall (I) zugegangen war, für Ueberweisung desselben und Ueberlassung der dortigen Krankengeschichte.

München, im Juni 1928.

Der Verfasser.

I. Teil

Eigene Fälle

Fall 1.

Johann N., geboren am 11. II. 1914, kam am 5. März 1928 zur Beobachtung in die Paediatrische Universitäts-Poliklinik München und wurde zur speziellen Untersuchung des Nervensystems der Medizinischen Poliklinik zugewiesen.

Vorgeschichte: Der Vater des Patienten verunglückte. Die Mutter lebt, ist gesund. Ein jüngerer Bruder gesund, nicht gerade auffallend groß, jedoch größer als er und sehr schlank

Frühere Krankheiten: Masern.

1924, also im Alter von 10 Jahren, ist N. beim Eislaufen ausgeglitten und auf die rechte Schläfe gefallen; er konnte ohne Beihilfe aufstehen und ging nach Hause. Nach einer halben Stunde erfolgte Erbrechen, zwei Stunden darauf Unruhe und Bewußtlosigkeit, angeblich über 24 Stunden lang. Aeußerlich war nichts zu sehen. Der zugezogene Arzt nahm eine Blutung an und überwies den Patienten in die Universitäts-Kinderklinik; er lag drei Tage dort. Der dort erhobene Befund lautet:

2. III. 24. 10 Jahre alter Knabe. Klein, guter Ernährungszustand. Temperatur 38,3°. Sensorium stark benommen: Bald liegt der Patient vollkommen teilnahmslos da, bald fängt er an zu schreien, abzuwehren; zu Zeiten erkennt er seine Mutter.

Haut: o. B.

Nervensystem: Conj.- und Pupillenreflex vorhanden. Rachenreflex vorhanden. Triceps-, Biceps-, Radiusreflex auslösbar. Bauchdecken- und Cremasterreflex: positiv, Patellarreflex stark positiv (++). Keinerlei Lähmung wahrnehmbar.

Kopf: Am Schädel äußerlich keine Veränderung, keine Blutung aus Nase, Ohr und Mund. Exophthalmus mäßigen Grades rechts und links. Soll aber schon immer bestanden haben (vom Vater geerbt).

Hals: o. B.

Thorax und Wirbelsäule: Ueber den Lungen überall voller Klopfschall, überall Bläschenatmen.

Herz: Figur normal, unreiner erster Ton über der Mitralis. Puls langsam, von schnell wechselnder Frequenz, inaequal, Spannung ausreichend.

Abdomen: ohne krankhaften Befund, flach, weich, keine pathologische Resistenz.

Inguinalgegend: In linker Leistengegend eine strahlenförmige, zentral etwas hypertrophische Operationsnarbe.

Genitalien: Praeputium deckt die Eichel nicht, hängt nach unten herab. o. B. l. = r.

Extremitäten: ohne pathologischen Befund.

Am 3. IV. wurde Patient völlig beschwerdefrei in ambulante Kontrolle entlassen.

Temperaturen:

2. III.	38,3°	Puls
3. III.	37,0	90
	37,3	
4. III.	37,2	92*

Hernach zeigte er klares Bewußtsein, keinerlei krankhafte Symptome mehr. Jedoch nach Verlauf einiger Zeit, etwa ein halbes Jahr später, bemerkte die Mutter, daß das Kind vergeßlich wurde und daß der bis dahin schlanke, magere Junge sehr starkes Fettpolster bekam.

Unser eigener Befund vom 17. V. zeigt, daß der Patient einen kurz gedrungenen, adipösen Habitus aufweist, 1,45 m groß ist und 55 kg (+ 8,8 kg) wiegt. Fettanhäufung.

Kopf: Nicht klopf- und druckempfindlich, Nervenaustrittsstellen frei.

Augen: Rechte Pupille auffallend größer als die linke, rund. Graefe beiderseits negativ. Augenmuskelbewegungen frei, leichter Nystagmus; weniger erschöpflich beim Blick nach links.

* Für Ueberlassung auch dieses Befundes möchte ich nicht verfehlen, meinen Dank auszusprechen.

Zunge: wird gerade herausgestreckt. Ist nicht belegt. Rachenring: o. B. Rachenreflex vorhanden. Tonsillen leicht vergrößert.

Hals: Dick, kurz, keine Struma, keine sonstigen Drüsenschwellungen. Keine abnorme Pulsation der Halsvenen.

Thorax: Normal gebaut.

Lunge: ohne pathologischen Befund.

Herz: Nicht verbreitert. Herztöne rein.

Abdomen: Weich, nicht aufgetrieben. Keine Leber- und Milzvergrößerung, keine abnorme Resistenz fühlbar.

Genitalien: Linke Testis auffallend klein, Penis normal entwickelt. Spärliche Behaarung und starke Fettablagerung am Mons pubis. In der linken Leiste gut geheilte Operationsnarbe, von einer vor sechs Jahren überstandenen Bruchoperation herrührend.

Extremitäten: Leichtes Genu valgum beiderseits, sonst o. B. Skelett und Muskulatur gut entwickelt. Starke Marmorierung der Haut an beiden Unterarmen und Unterschenkeln.

Urinieren und Defaecation normal. Keine Polydipsie und keine Polyurie.

Nervensystem: Licht- und Conjunktivalreflex positiv. Convergenz +. Beide Optici o. B., desgleichen Gesichtsfeld. Rachen-, Radial-, Biceps- und Tricepsreflex beiderseits gleich, positiv. Bauchdeckenreflexe positiv. Patellarreflex beiderseits gleich, positiv. Achillessehnenreflex vorhanden, links schwächer als rechts. Babinski beiderseits negativ. Oppenheim R u. L angedeutet. Cremasterreflex vorhanden. Romberg: negativ.

Motilität: Normal. Sensibilität: Intakt. Sprache: Keine Abweichung von der Norm. Psychisches Verhalten: Kein Verwirrtsein. Ca. ein halbes Jahr nach dem Unfall fiel der Mutter auf, daß Patient eine zunehmende Vergeßlichkeit zeigte.

Patient war von Kindheit an Schlafwandler. Dieser Somnambulismus nahm seit dem Unfall zu.

Wa. R.: negativ.

Röntgenbefund: (Schädelaufnahme): Stark ausgeprägte Venenzeichnung. Sella turcica klein, in normalen Grenzen. Dünnes Schädeldach, sonst kein pathologischer Befund erhebbar.

In diesem Fall sind also nur angedeutet Fettsucht und Dysgenitalismus. (Siehe Bild 1 bis 3). Keine allgemeinen Hirndruck-

zeichen, keine Opticusstörung, keine Sellausur, keine Polyurie und keine Polydipsie, keine epileptiformen Krämpfe.

Fall 2.

Der am 31. Januar 1915 geborene Patient erlitt am 24. April 1922, d. h. in seinem achten Lebensjahre, einen schweren Unfall dadurch, daß er im Treppenhaus über das Geländer stürzte und ein Stockwerk hoch auf den Steinboden des Erdgeschoßes fiel.

Er wurde sofort in das Hauner'sche Kinderspital gebracht.

Der erste Befund der Hauner'schen Kinderklinik, kurz nach dem Unfall am 24. April 22 lautet:

Der Patient M. L. hat, wie die Blutung aus Nase und Ohr schließen läßt, einen Schädelbasis-Bruch erlitten. Ein faustgroßer Bluterguß in der linken Schläfengegend entleerte sich durch eine kleine Hautwunde am Tage nach der Aufnahme spontan. Die Wunde heilte primär.

Der Patient kam aus seiner tiefen Bewußtlosigkeit, in der er eingeliefert worden war, erst nach etwa acht Tagen wieder zu sich; Komplikationen traten zunächst nicht ein, so daß er bereits am 11. Mai 1922 als geheilt aus der Anstalt entlassen werden konnte.

Bei einer Röntgenkontrolle des Schädels, während seines Aufenthaltes in der Klinik, wurde am 25. April 22 außer der Schädelbasisfraktur links, eine Fraktur auch des Schädeldachknochens mit Sicherheit festgestellt. Das linke, obere Augenlid war blutunterlaufen, aus der Nase floß (tropfenweise) frisches, rotes Blut ab, im linken Ohr ebenfalls zum Teil frisches, zum Teil geronnenes Blut.

Die Diagnose lautete: Schädelbruch und Commotio cerebri.

Der Junge wurde dann wieder am 21. Januar 1925 dort untersucht. Er klagte über häufige Kopfschmerzen auf der linken Schläfenseite, die seit etwa einem halben Jahr bestünden. Gleichzeitig auch häufig „Hitzen", ob dabei Fieber bestand, war nicht zu ermitteln. Kein Schwindel, nach Angaben der Mutter sei er schwer zu erziehen, zornig. Das Gedächtnis soll schlechter geworden sein, wenn man ihn wegschickt, so vergißt er, was

er holen sollte. Seit September 1924 leidet er ferner an Absencen, besonders nach Gemütsbewegungen freudiger oder anderer Natur; er blickt dann starr, reagiert nicht auf Anruf. Frägt man ihn darauf, was ihm war, so weiß er nichts. Dabei brummt er vor sich hin, grimassiert. Diese Zustände treten aber auch ohne Anlaß mitten im Gespräch auf. Keine Krämpfe. Rechtsseitige Facialisparese. Strabismus. Zunge weicht nach links ab.

Dauer der Absencen nur einige Sekunden. In der Schule war er auch schon aufgefallen.

Am 30. März 25 kam der Junge neuerdings zur stationären Aufnahme in die Klinik. Er hatte inzwischen zwei größere Anfälle gehabt, den ersten Mitte Februar 25, den zweiten Anfang März 25; das erste Mal fiel er am Mittag, als er sich umzog, im Schlafzimmer um, war bewußtlos, verdrehte die Augen, während die rechte Gesichtshälfte zuckte. Arme und Beine waren schlaff, keine sonstigen Zuckungen. Nach 20 Minuten kam er wieder langsam zu Bewußtsein. Während des Anfalles Erbrechen, kein Zungenbiß, noch Einnässen. Der zweite große Anfall verlief ähnlich wie der erste, nur war er von kürzerer Dauer. Die Zuckungen der rechten Gesichtshälfte waren nicht so heftig, kein Erbrechen, Einnässen, Zungenbiss. Während beider Anfälle war das Kind extrem blaß.

Seit Auftreten der Anfälle bemerken die Mutter und der Lehrer, den er bereits seit einem Jahr hat, eine deutliche Wesensveränderung. Während er vor den Anfällen ein guter, lebhafter und geweckter Schüler war, ist er nun langsamer geworden, faßt schwerer auf, zeigt kein Interesse mehr. Seit einem halben Jahr spielt er lieber mit kleineren Kindern. Im Rechnen sei er nicht so schlecht geworden, wie im Aufsatz. In der Schule sei er öfters aus der Bank herausgegangen und habe dann seinen Platz nicht mehr gefunden.

Auffallend viel Durst, auch nachts.

3. IV. 1925. Die Röntgenaufnahme des Schädels zeigt eine Frakturlinie im Bereich der linken Schädelkonvexität, die auf der Höhe der Schläfenbeinschuppe beginnt und die Medianlinie in der Mitte des Stirnbeins erreicht.

Kein krankhafter körperlicher Befund, speziell nicht von Seiten des Nerven- und des vegetativen Systems. Temperaturen

normal. Während des Klinikaufenthaltes konnte weder ein epileptiformer Anfall, noch eine Absence beobachtet werden. Dagegen ein auffallendes psychisches Verhalten: Hang zu Streitigkeiten mit den Zimmergenossen, Unreinlichkeit, beschmiert sich und den Boden mit Kot, verläßt grundlos und anscheinend triebhaft das Zimmer und irrt umher. Sehr langsam und schwerfällig, steht Aufforderungen zu bestimmten Handlungen oft zunächst verständnislos gegenüber. Seine intellektuellen Leistungen scheinen dagegen nicht wesentlich herabgesetzt zu sein; er rechnet schnell und richtig.

Am 4. April 25 kam er in unverändertem Zustande zur Entlassung. Gegen Ende April 25 berichtet die Mutter, daß die Anfälle bei dem Buben sich häuften. Seit der Entlassung aus der Klinik sind sie nun fast täglich, manchmal sogar zweimal im Tage aufgetreten.

Bei einem solchen Anfall am 15. April traten lebhafte, klonische Zuckungen in der rechten Gesichtshälfte auf, am 16. April zum ersten Mal Zuckungen in den Händen; am 26. April auch Zuckungen beider Füße. Neben den Anfällen schritt auch die Wesensveränderung dauernd fort: So habe er z. B. sich einmal auf dem Klosett eingeschlossen und das Papier angezündet; in der Schule verläßt er ohne Aufforderung während des Unterrichts seinen Platz.

Am 6. Mai 25 neuerdings stationäre Aufnahme. In der Zwischenzeit gehäufte Anfälle, zuletzt zwei sehr schwere mit doppelseitigen allgemeinen Convulsionen, aber ohne Zungenbiß und Einnässen.

Am 13. Mai 25 wieder entlassen nach Beobachtung eines schweren Anfalles, ohne daß eine Veränderung im körperlichen oder psychischen Befund konstatiert worden wäre.

Am 9. September 26 meldete die Mutter, daß der Junge seit etwa einem Jahr von einem Nervenarzt mit Luminal behandelt worden sei, woraufhin die Anfälle seltener und schwächer geworden seien.

Am 8. Juni 27 wieder Aufnahme in der Hauner'schen Kinderklinik. Seit Anfang 27 neuerdings beträchtliche Häufung der Anfälle bis zu vier Anfällen täglich. Diese Anfälle tragen jetzt allgemein epileptischen Charakter mit gelegentlichem Einnässen.

Auch die geistigen Fähigkeiten sind weiterhin zurückgegangen: geht noch zur Schule, mußte die Klasse des Vorjahres wiederholen, konnte April 1927 trotz schlechten Zeugnisses aufsteigen. Luminal und Xifalmilch haben jetzt keinen Einfluß mehr auf die Anfälle.

Am 13. Juni 1927 findet sich zum ersten Mal ein Vermerk, der auf die übermäßige Fettleibigkeit des Buben hinweist. Geistig und körperlich außerordentlich träg, hochgradig apathisch, Neigung zu triebhaften Handlungen.

Lumbalpunktion und Encephalographie, langsames Ablassen von Liquor, je 10 ccm, Lufteinblasung. Nach 60 ccm Lufteinblasung klagt Patient über Kopfschmerzen, keine Uebelkeit. Es werden 110 ccm Luft eingeblasen. Beim langsamen Niederlegen des Patienten etwas Erbrechen, dann ruhig. Kind macht einen annarkotisierten Eindruck.

Die Röntgenaufnahmen zeigen deutliche Erweiterung und Verziehung des linken Seitenventrikels nach oben. In der Gegend des linken Stirnbeins im Subarachnoidalraum vermehrter Luftgehalt. (Siehe Bild 4 u. 5).

Am 28. Juni 1927 entlassen.

Ueber den ophthalmologischen Befund konnte ich leider nichts erfahren.

Ein operativer Eingriff, der wegen der Annahme von Verwachsungen in der Gegend des Stirnhirns in Erwägung gezogen wurde, mußte zunächst äußerer Umstände halber unterbleiben.

Nach der Encephalographie 1927 traten die Anfälle gehäuft auf, bis zu acht Krampfanfällen an einem Tag, mit länger dauernder Bewußtlosigkeit.

Daraufhin wurde M. L. am 21. III. 28 zum Zwecke eventueller Operation in die Privatklinik des Herrn Sanitätsrat Dr. Haas verbracht. Der konsultierende Arzt, Herr Professor Spielmeyer sprach sich nach Erhebung des kurz folgenden Befundes für Operation aus:

Status: Ein für sein Alter normal großer Junge, ausgesprochene Fettsucht, von hypophysärem Charakter. Das Fett ist über den ganzen Körper gleichmäßig verteilt. Die Haut fühlt sich derb und feucht an.

Psyche: Es gelingt nur schwer, mit dem Jungen in Konnex zu kommen, er ist anfangs scheu, etwas verschlossen. Später

wird Patient zutraulicher, die Antworten erfolgen leise, unsicher. Die Intelligenzstufe des Jungen entspricht ungefähr einem sechsjährigen Kinde. Fragen wie: Welches ist die Hauptstadt von Bayern, werden nicht beantwortet. Die Sprache ist etwas verlangsamt, kein Skandieren. Schrift leidlich.

Gang etwas schleppend, die Füße werden nur wenig vom Boden gehoben, kein Schwanken, kein Abweichen nach einer Seite.

Nervensystem: Grobe Kraft beiderseits an Armen und Beinen o. B. Keine Spasmen, keine Hypotonie, keine ataktischen Störungen. Knie-Haken-, Finger-Nasenversuch, Kreisfahren o. B, Keine Adiadochokinese. Reflexe sämtliche in normaler Stärke auslösbar. Babinski beiderseits +, rechts ausgeprägter als links, desgleichen Oppenheim. Fußklonus rechts, jedoch nicht über fünf Schläge. Sensibilität, soweit bei der Debilität des Kranken zu prüfen, o. B. Hirnnerven o. B.

Augen: Kein Nystagmus. Pupillenreaktion, Licht und Convergenz prompt.

Kopf: Keine Klopf- und Druckempfindlichkeit, kein Stauchungsschmerz.

Thorax und Abdomen: Abgesehen von der für das Alter des Patienten starken Adipositas, o. B.

Die von dem Hauner'schen Kinderspital leihweise überlassenen Röntgenbilder der Encephalographie im Jahre 1927 weisen eine starke posttraumatische herdförmige Sklerose im linken Stirnhirn auf. Daselbst ist eine enorme Verbreiterung des linken Ventrikels bis an die Peripherie des Gehirns vorhanden.

22. III. 1928: Mittags beobachtete die Krankenschwester einen kurz dauernden Anfall des Patienten. Derselbe drehte den Kopf nach rechts, der Blick war starr, beide Arme wurden tonisch ausgestreckt. Der Anfall dauerte nur wenige Minuten, darnach war Patient wieder ganz munter; er weiß von dem Anfall nichts. Im übrigen verhält sich der Junge recht ruhig und zeigt keine Besonderheiten in seinem Wesen.

30. III. 1928: Operation nach 0,02 Pant. — 0,001 Atrop. — Lokalanaesthesie mit 150 ccm $^1/_4$ %igem Nov. Suprarenin — 90 ccm $^1/_2$ %ig. Nov. Adr. Bad. Aethernarkose, 170 gr.

Umschneidung eines Haut-Fascien-Periostlappens mit temporaler Basis. Der Lappen wird schräg nach aufwärts gebildet

gegen die Mittellinie des Stirnbeins hin. Nach Freilegung des Knochens wird dieser zuerst mit Spitz-, dann mit Kugelbohrer angebohrt, bis die Dura frei liegt. Es werden zwei Bohrlöcher medial, zwei Bohrlöcher lateral und ein fünftes am Scheitel des Lappens angelegt. Nach Anlegung des Bohrloches am Lappenscheitel quillt massenhaft hell-seröse Flüssigkeit aus der Tiefe. Cyste eröffnet. Der Knochenlappen wird nach abwärts geschlagen, sofort in eine Kompresse eingehüllt und mit Krause'scher Faßzange fixiert. Der Knochenlappen ist an seiner, gegen den mittleren Teil des Stirnlappens gerichteten Fläche in Ausdehnung von etwa Markstückgröße verdünnt, angerauht, offenbar durch die darunter liegende Cyste usuriert. Letztere liegt nun frei, sie sieht gallertig aus, hat, da sie mit der Dura eng verwachsen ist, ihren Inhalt bereits durch die Anlegung des Bohrloches nach außen entleert. Die Cyste ist fast hühnereigroß. In ihrer Umgebung ist die Dura mit dem darunter liegenden Gehirn verwachsen und stark getrübt. Das Gehirn pulsiert in völlig gehöriger Weise. Soweit die Dura adhaerent ist, wird sie in der Umgebung der Cyste reseziert, dann die ganze Vorderwand der Cyste abgetragen; medialwärts hin läßt sich dies erst nach Erweiterung der Knochentasche ermöglichen. Dies wird mit der Kneipzange vorgenommen, zwei große blutende Knochengefäße werden mit dem Knochenhaken gestillt. Nach Erweiterung der Knochenöffnung gegen die Mitte zu, gelingt es ohne weiteres, die ganze Vorderwand der Cyste zu entfernen. Die Cyste reicht bis zur Falx cerebri. Einige blutende Piagefäße werden unterbunden. Von einer Ablösung, auch der unteren Cystenwand, wird Abstand genommen, da dies bei der Tiefe der Cyste sicher den Ventrikel breit eröffnen müßte. Eine gröbere Kommunikation mit dem Ventrikel besteht nicht. Nach Ablösung der Dura ist das vorher adhaerente Gehirn zurückgesunken. Zwischen Cerebrum und Schädelknochen klafft eine über hühnereigroße Lücke, die nicht belassen werden kann. Es wird deshalb am linken Oberschenkel ein entsprechender Fettlappen entnommen und in die Lücke eingelegt. Der Lappen wird durch einige Catgutnähte fixiert. Er füllt den Defekt gut aus. Der Knochenlappen wird entsprechend verkleinert, sodaß er als Ventil wirkt, nach völliger Glättung reponiert, die Wunde

durch exakte Naht der Galea mit Catgut und der Haut mit Rohseide geschlossen. Leicht komprimierender Verband.

Die exstirpierte Cystenwand wird der Forschungsanstalt zur Untersuchung übergeben. Sie besteht aus anscheinend stark lipomatös veränderter Gehirnrinde, die außergewöhnlich verdünnt ist.

Dauer der Operation 100 Minuten.

31. III. 1928: Der Patient ist nach der Operation leicht benommen. Puls 110; kein Druckpuls. Während des Tages traten in Abständen von mehreren Stunden vier klonisch-tonische Krampfanfälle auf. Dieselben betrafen zuerst die rechten Extremitäten, gingen aber auf den ganzen Körper über.

I. IV. 1928: Patient ist heute wesentlich ruhiger und klarer. Es trat ein kleiner, vorübergehender tonischer Krampfanfall auf.

3. IV, 1928: Patient ist heute deutlich lebhafter in seinem Gebahren, er spricht spontan; die Temperaturkurve bewegt sich um 38, die Pulsfrequenz um 100. Die Verdauung ist regelrecht. Stuhl nach Istizin. Urinieren ohne Beschwerden.

7. IV. 1928: Allmählicher Abfall der Temperatur, Pulsfrequenz 80 bis 90, aseptischer Verband.

14. IV. 1928: Die letzten sechs Tage hat sich der Patient durchaus wohl gefühlt. Er blieb zu Bett, war lebhaft, spielte; eine wesentliche Aenderung der Intelligenz war aber nicht festzustellen. Heute wieder Verbandwechsel, die Wunde sieht reizlos aus, ist in guter Heilung begriffen. Ein großer Anfall, Patient ist einige Minuten bewußtlos.

15. IV. 1928: Heute wieder zwei kleine, schnell vorübergehende Anfälle von tonischen Krämpfen begleitet, sonst im allgemeinen guter Kräfte- und Ernährungszustand.

17. IV. 1928: Der Status im großen und ganzen der gleiche, heute kein Krampfanfall. Während der Nacht Bettnässen, ohne daß Patient etwas davon weiß.

24. IV. 1928: Der Allgemeinzustand ist recht gut, Patient ist im ganzen etwas lebhafter, doch traten in Abständen von etwa 3 bis 4 Tagen immer noch Zuckungen oder länger dauernde Krampfanfälle mit verschieden starkem Bewußtseinsverlust auf. Die Operationswunde ist glatt verheilt. In ihrem Bereich besteht eine lebhafte Pulsation der bedeckenden Schädelweichteile.

Patient wird heute in häusliche Pflege entlassen.

Es handelt sich also in diesem zweiten Falle um eine Dystrophia adiposo-genitalis, die im Anschluß an ein fünf Jahre zuvor erlittenes schweres Schädeltrauma mit Bruch des Schläfenbeines aufgetreten war und als deren Ursache bei der Operation eine Cyste des linken Stirnhirns gefunden wurde.

Soweit mir die Literatur über die Dystrophia adiposo-genitalis nach Schädeltrauma zugänglich war, habe ich folgendes gefunden: (S. Skizze 1 u, 2).

II. Teil

Fälle, die zur Trepanation gekommen sind.

Fall 1.

Raab beschreibt einen 31 Jahre alten Patienten Wenzel D. Familienanamnese: o. B. Bis zum sechsten Lebensjahre angeblich gesund. Damals fiel ihm ein schwerer Maschinenbestandteil auf den Kopf. Er wurde bewußtlos ins Spital gebracht (Chirurgische Klinik Prof. Wöfler, Prag 1898). Dort konstatierte man: Rechts Facialisparese, links Ptose. Rechter Arm paralytisch, rechtes Bein paretisch. Die Ptose wird als Folge des Traumas auf den Orbitalrand aufgefaßt. Ophthalmoskopisch: Rechter Fundus anscheinend normal, links Optikusatrophie zwei Tage nach dem Trauma (!). Trepanation des linken Scheitelbeines ergibt nicht das vermutete subdurale Haematom, sondern makroskopisch ganz normale Verhättnisse. Eine Trepanation des rechten Scheitelbeines ebenfalls ergebnislos. Zwei Tage war Patient bewußtlos, zwei Monate hindurch konnte er nicht sprechen. Keine Lichtwahrnehmung, Pupillen reaktionslos, 50 Tage nach dem Trauma ergab eine neuerliche Ophtalmoskopie beiderseitige Atrophia nervi optici. Patient erholte sich allmählich, konnte wieder sprechen, die Parese des rechten Beines ging zurück, dagegen blieb eine spastische Lähmung des rechten Armes bestehen, welcher auch im Wachstum zurückblieb, mit spastischer Flexionskontraktur des Handgelenkes und der Finger. Patient blieb fast völlig blind. (Befund aus dem Jahre 1914: Links absolute Amaurose, rechts Handbewegung auf $^1/_2$ m). Der Stimmwechsel vollzog sich angeblich vom 17. Lebensjahre an und kam erst mit dem 24. Jahr zum Stillstand. Allmähliche Fettzunahme. Geringe Libido zwischen dem 18. und 20. Jahr, ohne

daß es jedoch zu einer Cohabitation gekommen wäre, seither gänzlich ohne Libido. Nie Kopfschmerzen, nie Erbrechen. Patient, der als Straßenmusikant sein Brot verdient, ist 150 cm groß, 60,1 kg schwer. Kindliches, rundes, rosig-gefärbtes Gesicht, fast ganz fehlender Bartwuchs, Kopfhaare dicht, etwas angegraut, weisse, etwas trockene Haut, spärliche Körperbehaarung, Crines pubis von femininem Typus, Gynaekomastie, reichlicher Panniculus adiposus, besonders am Thorax und Abdomen, wenig an Nates und Extremitäten, Penis kurz, Testikel etwas kleiner als normal. Stimme männlich. Augenbefund (Professor Elschnig): Rechtes Auge steht in Convergenzstellung; Abduction fehlt. Links; Abduction etwas eingeschränkt. Rechte Pupille reagiert, linke Pupille lichtstarr. Fundus: Rechte Papille klein, konisch, linke Papille etwas größer, Konus-Pigmentring. Ausgesprochene Bildungsanomalie der Sehnerven. Ob primäre Aplasie oder sekundäre Atrophie, läßt sich nicht mit Sicherheit sagen.

Röntgenbefund: Form und Dicke der Schädelkapsel normal. Die Gegend der Trepanationsöffnungen an den Scheitelbeinen kaum mehr zu erkennen. Nirgends Frakturspuren, auch nicht an der Schädelbasis. Sella turcica: Mittelweit, ziemlich tief. Processus clinoidei antici mittellang. Dorsum exessiv steil und hoch mit scharfer Kante.

Fall 2.

Molinde Teyssieu: Die Ungewißheit, welche im Gebiet der hypophysären Syndrome noch besteht, gibt uns hier Anlaß, einen klinischen Fall mitzuteilen, dessen Mechanismus vielleicht komplex ist, und obgleich eine praecise Obduktionskontrolle fehlt, seiner Zusammensetzung wegen aus zwei selten kombinierten Formen von Symptomen interessant erscheint.

Patient, zur Zeit 27 Jahre alt, wurde am 21. September 1916 durch einen Granatsplitter verwundet, welcher in die linke Regio frontalis hineingedrungen war. Nach einer kompletten Ohnmacht von kurzer Dauer ist es ihm später gelungen, allein die Feldambulanz zu erreichen. Er wurde am nächsten Tag daselbst operiert: Extraktion des Splitters, eines kleinen Helm-

fragments; die Dura mater wurde nicht inzidiert. Transportiert Anfang Dezember ins Innere. Man konstatiert das Fehlen jedes objektiven Symptoms einer organischen Veränderung sowohl des zentralen, als auch des peripheren Nervensystems.

Der Kranke klagt über Schlaflosigkeit und dauernde heftige Kopfschmerzen, welche er mit Hammerschlägen vergleicht.

Das Gewicht war damals 58 kg. Im März 1917 erhielt er eine temporäre Pension von 20 % wegen Schädeltrauma ohne Alteration der Dura mater, mit leichten hysterotraumatischen Beschwerden.

Aber er konnte keinen Beruf regelrecht ergreifen, litt immer an starken Kopfschmerzen, zeigte seit Mitte 1918 periodische allgemeine konvulsive Krisen und nahm an Gewicht rasch zu.

Im Mai 1922: 1,61 m groß, Gewicht 93 kg. Eine reichliche Ablagerung von Fettgewebe deckt eine verhältnismäßig schwache Muskulatur. Seine Geschlechtsorgane sind normal entwickelt, die Haare sind in der Achsel und am Pubis spärlich, der Schnurrbart ist licht, weiterer Bart fehlt. Die Körperhaut ist glatt, neue Haare wuchsen seit der Verwundung nicht mehr, aber auch kein Ausfall der schon vorhandenen wurde konstatiert. Der Kranke zeigt sich in sexualer Beziehung gleichgültig und hat nur seltene und mangelhafte Erektionen. Sein Appetit hat zugenommen, sein Durst bleibt normal. Er uriniert täglich zwei Liter einer klaren rötlich-gelben Flüssigkeit, von saurer Reaktion deren quantitative Characteristica folgende sind:

Spezifisches Gewicht: 1,028
Harnstoff: 32 gr pro 24 Stunden
Chloride: 11,70 gr
Phosphate: 3,0 gr
Zucker: 100 bis 150 gr
Andere Elemente: normal.

Muskelkraft sehr herabgesetzt, aber gleichmäßig in alleh Segmenten des Körpers, Reflexe sind alle normal, die Sensibilität ist objektiv nicht gestört. Keine Alteration des Gleichgewichtes und des Gehens.

Die epileptischen Anfälle treten ungefähr jeden Monat ein, sie sind hauptsächlich von tonischen Convulsionen begleitet und

haben als Folge eine physische Ermüdung und zuweilen eine leichte psychische Erregung.

Der Augenhintergrund ist links normal, rechts ein myopisches Staphylom. Das linke Auge ist der Sitz von ungemein heftigen und konstanten Schmerzen, welche in der Tiefe der Orbita lokalisiert sind. Alle anderen kraniellen Paare sind intakt.

Man bemerkt in der linken Regio frontalis einen kraniellen, eiförmigen Substanzverlust von 2 cm Größe, vertikaler Durchmesser, 5 cm oberhalb des linken Arcus superciliaris und 3 cm von der Medianlinie entfernt, an welchem leichte Pulsationen wahrnehmbar sind.

Die Radiographie hat keine Alteration in der Gegend der Sella turcica gezeigt. Die Bordet-Wassermann'sche Reaktion ist negativ. Die Lumbalpunktion ergibt nichts, woraus man Schlüsse ziehen könnte. Alle anderen Apparate und Organe sind normal.

Jeder Versuch einer therapeutischen Behandlung hat sich als zwecklos erwiesen.

Es handelt sich somit um ein junges Individium, welches gegenwärtig, infolge einer Verwundung in der linken Regio frontalis ohne Alteration der Dura mater, ein klinisches Bild darstellt, zusammengesetzt aus folgenden Symptomen:

1.) Subjektive Störungen insbesondere (particulierment inteuses de la serie atopique des trepanes).
2.) Generalisierte traumatische Epilepsie.
3.) Ernste Störungen des Charakters.
4.) Bedeutende Alteration des Fett- und Zuckerstoffwechsels.
5.) Bedenkliche Herabsetzung der geschlechtlichen Potenz.
6.) Stillstand des Haarwuchses.

Diese Beobachtung von adiposo-genitalen Syndromen mit anschliessender Glykosurie hat bloß den Wert eines isolierten klinischen Falles, interessant wegen seiner extremen Seltenheit und welcher sich den noch komplexeren von Strümpell zugesellen kann.

Das Fehlen anatomischer Beweise verbietet zweifelsohne jede Behauptung bezüglich des Sitzes der kausalen Ursachen und führt nur zu der Annahme, die Erkrankung eher auf durch Erschütterung hervorgerufene Läsionen der Gehirnbasis, als auf eine hypophysäre Alteration zurückzuführen.

III. Teil

Fälle, die nicht zur Trepanation oder Obduktion gekommen sind.

Fall 1.

Eichler: Theobald M.: Hier handelt es sich um einen 23jährigen Mann, der einen schweren Schädelbruch erlitt. Blutung aus Ohr, Nase und Mund. 14 Tage bewußtlos. Vor dem Trauma: Freude an geselligem Verkehr. Täglich 2 bis 3 Liter Bier, 4 bis 5 Zigarren. Normales Sexualleben, hatte einen Schnurrbart, „den er schön drehen konnte", mußte sich wöchentlich zweimal rasieren lassen und hatte gehörig entwickelte, Haare in den Achseln, auf der Brust und in der Schamgegend. Nach dem Unfall machte M. schon während des Aufenthaltes im Krankenhaus die Beobachtung, daß allmählich die Schnurrbart-, die Achsel-, die Brust- und Schamhaare ausgingen. Die Barthaare in der Backengegend schwanden mit der Zeit vollständig und die Haare am Kinn wurden bedeutend spärlicher und weicher, sodaß er sich nur mehr ca. alle 3 bis 4 Wochen einmal rasieren lassen mußte. Hoden und Penis wurden immer kleiner, der Geschlechtstrieb verschwand. M. fand keinen Gefallen mehr am Verkehr mit seinen Kameraden; er ist gegen früher gleichgültiger und teilnahmsloser geworden. Biertrinken und Rauchen bereiten ihm kein Vergnügen mehr. Während sein Körpergewicht, das vor dem Unfall 65 kg betrug, ständig abnahm (jetzt 60,0 kg), bemerkte er, daß der Leib durch Ansatz von Fett umfangreicher wurde.
Schweiß- und Tränenabsonderung hat fast vollständig aufgehört. Blick ins Licht verursacht starkes Blendungsgefühl.

Fast ständig besteht jetzt mehr oder minder heftiger Kopfschmerz und Neigung zu Schwindel, ferner allgemeine Mattig-

keit, Unfähigkeit nur halbwegs anstrengende Arbeit zu verrichten; Schwerfälligkeit im Denken und ziemlich großes Schlafbedürfnis. Der Appetit ist sehr gering. M. kommt angeblich mit wenig Nahrung aus. Vermehrtes Durstgefühl besteht nicht. Stuhlentleerung und Wasserlassen in Ordnung.

Befund; Auffallend alabasterartig blass aussehender 1,61 m grosser, 60,5 kg schwerer Mann von leicht femininem Typus. Die Haut ist kühl und trocken und zeigt an der Hals-, Brust-, Bauch- und Vorderarmgegend klein- und großfleckige Depigmentationen (Vitiligo). Das Unterhautfettgewebe ist auf der Brust, am Bauch (stark ausgeprägte Querfalten) und am obersten Teil der Oberschenkel ziemlich stark entwickelt. (Der Umfang des Oberschenkels beträgt in der Höhe des Dammes 51,5 cm, 15 cm oberhalb der Kniescheibe 42,5 cm, dicht oberhalb der Kniescheibe 36 cm).

Der Haarwuchs des Schädeldachs ist auffallend dicht, dagegen ist der Schnurrbart äusserst rudimentär und besteht nur aus wenigen, seidenweichen, fast pigmentlosen Haaren. Bartwuchs am Backen ist nicht vorhanden, am Kinn sind spärliche flaumweiche Haare. Brust und Achselhöhle sind vollkommen frei von Behaarung und der Mons veneris trägt nur geringen Haarwuchs.

Seitens des Nervensystems bestehen keine krankhaften Störungen der Sensibilität oder Motilität. Sämtliche Reflexe sind in gehöriger Weise auslösbar. Die Pupillen sind gleich groß, nicht entrundet und antworten prompt auf Lichteinfall und beim Naheblick. Sensorium frei.

Gesichtszüge weich, Sehschärfe annähernd normal. Der Augenhintergrund ist pigmentarm, zeigt aber keinerlei sonstige pathologische Veränderungen. Das Gesichtsfeld ist frei

Hörvermögen: Flüstersprache r. = am Ohr, links = 6 m. Trommelfell beiderseits getrübt, (Spezialärztliche Untersuchung: Erkrankung des inneren Ohres)

Brustumfang 85,5:90 cm. Lunge gehörig.

Herzgrenzen regelrecht, Töne leise, aber rein; zweiter Aortenton etwas akzentuiert. Puls regelmäßig, klein weich; R. P. 58, nach 10 Kniebeugen 100, 2 Minuten später 56. Blutdruck 65/80 R.R.

Leib weich, nirgends druckempfindlich, ziemlich starker Paniculus adiposus. Leber und Milz nicht vergrößert. Mageninhalt (Probefrühstück) gut entleert.

Hoden von Haselnußgröße, Penis hochgradig atrophiert, Prostata klein, kaum tastbar, wenig Schamhaare.

Urin frei von Eiweiß und Zucker.

Blutbefund: Haemoglobin 70 %, Rote Blutkörperchen 3 Millionen, Färbeindex 1,1, weiße Blutkörperchen 4600, Polynucleäre 50 %, Lymphocyten 44 %, Uebergangszellen 1 %, Mastzellen 1 %, Eosinophile 4 %. Keine Poikilocytose, keine Polychromatophilie.

Weder auf Zulage von 200 gr Traubenzucker früh nüchtern, noch auf Injektion von 1 mgr Adrenalin Glykosurie.

Die tägliche Harnmenge schwankt zwischen 1600 und 1800 ccm. Das spezifische Gewicht betrug 1010 bis 1016. Die Temperatur bewegte sich zwischen 36,5° und 37,5° (rectal). Atacken von Hyperpyrexie wurden nie beobachtet.

Röntgenaufnahme des Schädels (Professor Dr. R. R. Rider): Die Sella turcica ist auffallend klein. Die Processus clinoidei posteriores sind verwaschen und erscheinen verdickt (Kallus).

Kurz zusammenfassend zeigte also vorliegender Fall folgende mehr oder weniger charakteristische Krankheitszeichen der Dystrophia adiposo-genitalis.

1.) Subjektive: Dauernd Kopfschmerzen, Schwindelgefühl, allgemeine Mattigkeit, Schwerfälligkeit im Denken, Schlafbedürfnis, Mangel jeglicher Libido sexualis. Erschwerung der Tränen- und Schweißsekretion, Lymphocytose.

2.) Objektive: Hochgradige Atrophie des Hodens, Penis und der Prostata. Adipositas mit ganz bestimmtem Typ der Fettverteilung. Ausfallen der Bart-, Brust- und Achselhaare. Trockene, schilfernde Haut. Herabsetzung des Blutdrucks und Haemoglobingehaltes. Erhöhte Kohlehydrattoleranz, Ausbleiben der glykosurischen Wirkung des Adrenalins.

An weiteren mehr oder minder häufigen Begleiterscheinungen hypophysären Dystrophie, die von verschiedenen Autoren beobachtet wurden, hier aber fehlten, wären noch zu nennen:

Polyurie, Poilyphagie, Tachykardie, subnormale Temperaturen, Attacken von Hyperprexie, Drucksymptome seitens der Nervi optici, Eosinophilie.

Was endlich die zwei Jahre nach dem Unfall beginnende partiele Depigmentation der Haut (Vitiligo) betrifft, so muß die Frage offen bleiben, ob dieselbe in einem aetiologischen Zusammenhang mit der Hypophysenbeschädigung (konsekutive Affektion anderer innersekretorischer Drüsen?) zu bringen ist, oder nur ein zufälliges Zusammentreffen darstellt.

In der einschlägigen Literatur finden sich hierüber noch keine Beobachtungen.

Fall 2.

Frank: es handelt sich um einen 39jährigen fettleibigen Mann, der wegen epileptischer Anfälle das Krankenhaus aufsuchte; diese sind im Anschluß an einen mehrere Jahre zurückliegenden Suicidversuch aufgetreten, bei dem er sich aus einem Revolver von 7 mm Kaliber zwei Kugeln in die rechte Schläfe schoß. Im Krankenhaus wurde festgestellt, daß er täglich etwa 6 bis 7 Liter Urin produzierte (spez. Gew. 1005).

Auf Befragen gibt Patient an, daß seine starke Fettleibigkeit erst aus den letzten Jahren datiere, ferner, daß er seit einigen Jahren keine Libido-sexualis mehr verspüre; Glied und Hoden seien nach seiner Meinung geschrumpft; Erektionen und Ejakulationen kämen aber noch zustande (in einem Ejakulate wurden lebende, gut bewegliche Spermatozoen nachgewiesen).

Patient erwies sich sonst als körperlich gesund. Störungen von Seiten des Nervensystems, Sehstörungen konnten nicht nachgewiesen werden.

Die röntgenologische Untersuchung ergab, daß die eine Kugel seitlich nahe der Rinde sitzt, die andere aber in der Medianlinie von oben her breit in die mittleren und hinteren Partien der Sella turcica hineinragt.

Es ist anzunehmen, daß durch die Kugel (resp. das sie umkapselnde Gewebe) eine dauernde mechanische Schädigung der Hypophyse zustande kam, die die Gültigkeit der Resultate Schäfer's für den Menschen gewissermaßen bestätigend, zu einem echten daueruden Diabetes insipidus geführt hat. Uebrigens interessanter Weise auch zu einem gewissen Grade von Dystrophia adiposo-genitalis.

Fall 3.

Madelung: Die Marie S. wurde als erstes Kind gesund geboren. Zwei jüngere Geschwister — das zweite Kind ist jetzt 6 Jahre, das dritte Kind 6 Monate alt — sind gesund, aber mager und klein.

Marie soll bis zum Januar 1901 nie ernstlich krank gewesen sein. Sie war nicht besonders dick. Sie war wie andere Kinder munter, schien von normaler geistiger Entwicklung.

Am 1. Januar 1901 wurde sie, sie war damals 6 Jahre alt, von einem Knaben mit einem Flobert-Gewehr aus ziemlicher Nähe (8 bis 10 Schritte) in den Kopf geschossen. Die mit ihr spielenden Kinder erzählten, daß sie sofort bewußtlos hinstürzte. Nachbarsfrauen, die das Kind liegen sahen, hoben es auf und trugen es in das nächste Haus in ein Bett. Der Vater kam ca. 15 Minuten später dazu. Er fand die Umgebung des rechten äußeren Augenwinkels und das rechte Auge stark geschwollen; die Schußöffnung am rechten äußeren Augenwinkel war noch offen, blutete mäßig. Das Kind lag bewußt- und regungslos im Bette. Der zugezogene Arzt fand das Kind bewußtlos, auf der rechten Körperseite gelähmt, schielend.

Am 4. Tag kehrte das Bewußtsein zurück, das Kind erkannte wenigstens seine Eltern wieder. Während der drei Tage hatte sie Nahrung zu sich genommen, ließ aber Stuhl und Urin unter sich gehen. Erst am 8. Tag war es soweit, daß es selbständig essen und trinken konnte und auch den Topf von selbst verlangte, Sprachstörung war nicht vorhanden.

Die Schußwunde soll innerhalb kurzer Zeit (in ca. 10 Tagen) geheilt sein. Das Kind war ca. 5 Monate bettlägerig. Dann konnte es wieder allein, ohne Stütze, herumgehen. Ein leichtes Nachschleppen des rechten Beines, ebenso eine Schwäche des rechten Armes, war zurückgeblieben. Anfangs klagte M. noch über Kopfschmerzen, doch in der letzten Zeit über keinerlei Beschwerden mehr. Im Herbst 1901 ging sie in die Schule. Wegen der Schwäche im rechten Arm mußte sie mit der linken Hand schreiben lernen. Sie lernte in der Schule viel schlechter als andere Kinder, so daß sie jetzt (Anfang Dezember 1903) noch nicht lesen, bloß buchstabieren kann. Auch ist ihr geistiges

Verhalten sonst noch auffällig. Sie spricht nicht mehr gerne mit anderen Kindern. Bleibt lieber allein, ist ruhig und still, aber teilnahmslos und klagt immer, daß sie müde sei. Sie schläft sehr viel. Diese Geistesverfassung ist in letzter Zeit stationär geblieben.

Das Kind hat gesunde Gesichtsfarbe. Größter Umfang des Bauches 88, der Oberschenkel 47, Unterschenkel 30, Oberarme 27, Unterarme 24 cm, links und rechts kein merkbarer Unterschied.

In geistiger Beziehung ist das Kind „als zurückgeblieben" zu bezeichnen. Eigentliche geistige Defekte sind nicht vorhanden. Am Anfang seines Aufenthaltes in der Klinik war es sehr aufgeregt, weinte viel, war für eine Unterhaltung unzugänglich. Allmählich wurde sein Benehmen natürlicher; doch blieb es teilnahmslos und träge.

Abgesehen vom Gehirn. sind die inneren Organe gesund.

Der Gang ist schwerfällig und langsam. Der rechte Fuß wird dabei etwas nach einwärts gedreht gehalten und öfters schleift der Vorderfuß beim Gehen auf den Erdboden. (Unvollständige Lähmung der rechtsseitigen Unterschenkelstreckmuskeln). Außen oberhalb des rechten Augenlides eine undeutlich begrenzte, linsengroße, weißgefärbte Narbe.

Augenbefund (Professor Dr. Laqueur): „Das linke Auge ist objektiv normal, vollkommene Sehschärfe.

Das rechte Auge ist absolut erblindet. Die Pupille reagiert auf Lichteinfall gar nicht, wohl aber sekundär und auf Convergenz. Die brechenden Medien sind durchsichtig. Die Papille des Sehnerven nur etwas blass, aber sonst normal. Nach aussen von ihr findet sich ein großer weißer Herd in der Aderhaut, dessen Ränder eine dunkle Pigmentanhäufung zeigen und der als ein Riß der Aderhaut zu bezeichnen ist. Das obere Augenlid hängt etwas herab und die Beweglichkeit des Augapfels nach oben ist deutlich beschränkt, nach allen anderen Richtungen normal."

Fall 4.

Goldstein K.: Krankheitsbeginn im 40. Lebensjahr. Damals kräftig und muskulös gebauter Mann. Familien- und Eigenanamnese ohne Besonderheiten. Hat im Alter von 26 Jahren

geheiratet, zwei gesunde Kinder. War im Zivilberuf Werkmeister, wurde am 27. 6. 16 als Kanonier im Feld durch Granateinschlag verschüttet und dabei am Kopf verletzt. Er war einige Tage bewußtlos, hat in dieser Zeit 4 bis 5 mal täglich erbrochen. Nach Angaben seiner Kameraden hat er aus Mund, Nase und linkem Ohr geblutet, sodaß — ohne daß eine sichtbare Verletzung vorgelegen hätte — der ganze Waffenrock auf der linken Seite, besonders die Achselstücke, blutdurchdränkt waren. Sofort nach der Verletzung hat er nichts mehr gespürt und die linke Seite war gelähmt. Auch klagte er über Flimmern vor dem linken Auge.

Aus dem Aufnahmebefund im Res. Laz. Frankfurt vom 21. 9. 1926: Mittelgroßer, ziemlich kräftiger Mann. Innere Organe o. B. Reflexe an den oberen und unteren Extremitäten in normaler Stärke vorhanden. Beim Romberg'schen Versuch starke Fallneigung nach rückwärts. — Grobe Kraft links etwas schwächer als rechts. — Gefühl für leise Berührung ist in beiden Unterschenkeln aufgehoben, etwas stärkere Berührung wird deutlich empfunden. — Bei Bewegung des Kopfes Schmerzäußerung. — Die Temperatur ist subnormal: 35—35,2° C.

Aus dem Verlauf: Bald traten Anfälle mit Krämpfen und Bewußtseinsverlust auf. Es entwickelte sich eine motorische und sensible Parese der ganzen linken Körperhälfte. — Die subjektiven Beschwerden des Kranken bestanden in Schwindel, Gedächtnisschwäche, Kopfschmerzen und Schlaflosigkeit. Beim Versuch, das Bett zu verlassen, wurde das Schwindelgefühl so stark, daß er hinfiel und erbrechen mußte.

Bei eingehender Beobachtung stellte sich ein eingenartiges Verhalten der Temperatur heraus: Bei Messung in den Achselhöhlen bestand eine konstante Differenz der Temperatur beider Körperhälften, und zwar war die der linken gewöhnlich um 0,6—0,8° C niedriger als die der rechten, während die Rektaltemperatur ca. 6—8 Zehntelgrade höher war, als die höhere Axillartemperatur.

Ferner bestand eine Umkehr der normalen Tagesschwankungen insofern, als die Temperatur morgens höher war, als abends. Temperaturmaximum gegen 8 Uhr morgens; gegen 5 Uhr nachmittags ca. $^3/_4$ Grad C geringere Temperatur.

Der Blutdruck zeigte ebenfalls eine deutliche Differenz bei beiderseitiger Messung: Rechts 135, links 125 mm Hg (R. R.).

Blutbild: Neutrophile 49 %, kleine Lymphocyten 37,6 %, große Lymphocyten 3,8 %, Eosinophile 6 %, Mastzellen 1,6 %, Uebergangsformen 2 %.

Zu gleicher Zeit bemerkte der Kranke, deß er nach anfänglicher Gewichtsabnahme (bei Aufnahme ins Reservelazarett 68 kg) auffallend an Umfang zunahm, besonders am Abdomen und an den Brüsten, dabei Verkleinerung des Genitale. Seit der Verletzung hat er keinen Geschlechtsverkehr, keine Erektion und keine Libido. Die Farbe der Haut am Leib, die früher braun war, wurde auffallend weiß. Die Behaarung schwand an Brust und Bauch, sowie in den Achselhöhlen; auch der früher stark entwickelte Schnurrbart nahm bedeutend ab, während die Kopfhaare rasch ergrauten. Gewicht zu Anfang 1917: 78,5 kg.

Die allgemeinen Störungen gingen allmählich etwas zurück; der Kranke gewöhnte sich trotz immer wieder auftretender Schwindelanfälle ans Gehen; auch die Schwäche der linken Extremitäten besserte sich, doch blieb eine deutliche Ataxie im linken Arm.

Am 18. III. 1928 klagte der Kranke über heftige Kopfschmerzen im Hinterkopf und Schwindelgefühl von ungewohnter Schwere, sowie über Nachlassen der Sehkraft. An den inneren Organen war kein pathologischer Befund zu erheben. Der rechte Patellarreflex war nicht auslösbar, der linke nur schwach; Achillessehnenreflex links stärker als rechts; Bauchdeckenreflexe links kaum auslösbar, rechts positiv; die Temperatur betrug 38,2° C in der linken Achselhöhle, 37,9° C in der rechten.

Puls im Liegen 96 Schläge in der Minute.

Am 19. III. 18 stieg die Temperatur auf 40,4°, Puls 80.

Lumbalpunktion: Druck im Liegen 230 mm; es werden ca. 16 ccm abgelassen; Zellen 4; Gesamteiweiß 1/4 pro m. Phase I opaleszent. Kulturell: steril.

Am 20. III. 18 stieg die Temperatur auf 42°; Puls 80.

Am 21. III. 18 erfolgte nach Pyramidon- und Urotropin-Medikation steiler Temperaturabfall bis 36,8° C.

Hervorzuheben ist, daß der Kranke trotz der hohen Temperatur sich subjektiv nicht schlecht fühlte und während der Dauer des Fiebers sehr stark schwitzte.

Fiebers sehr stark schwitzte.

Die in der Zwischenzeit wieder etwas gewachsene Behaarung der Achselhöhle und der Schamgegend schwand damals von neuem.

Dann blieb der Kranke fieberfrei, bis Anfang April 1918 wieder leichtere Temperatursteigerungen auftraten, bei welchen die Pulsfrequenz stets zwischen 70 bis 80 Schlägen in der Minute blieb.

Am 10. IV. 18 stieg die Temperatur nochmals auf 40° C, ohne wesentliche subjektive Beschwerden.

Später traten in unregelmäßigen Abständen Anfälle mit Zuckungen und Bewußtlosigkeit auf, denen häufig intensiver Kopfschmerz (besonders im Hinterhaupt), Schwindelgefühl und Brechreiz vorausgingen.

Das Befinden des Kranken blieb nun mit geringen Schwankungen unverändert. Die Behaarung kehrte teilweise zurück, doch blieben Brust und Abdomen unbehaart und in der Schamgegend zeigte die Behaarung feminine Begrenzung. Von Zeit zu Zeit klagte der Kranke über eigentümliche Sensationen in den Hoden. Erektionsfähigkeit und Libido blieben vollständig erloschen.

Beim Gehen muß er sich stets auf der rechten Seite halten, weil er häufig nach links schwankt und zu fallen droht. — Bei Aufregung muß er häufig erbrechen, was er vor der Verletzung nicht kannte. Die Art der Anfälle änderte sich in der Zeit insoferne, als sie jetzt mit Dumpfheitsgefühl im Kopf beginnen; „dann geht der linke Arm in die Höhe", wovon der Kranke nichts mehr weiß; häufig Zungenbiss und Einnässen. — Ferner hat der Kranke bemerkt, daß er an der ganzen linken Körperhälfte — am ausgesprochensten an der linken Hand — sehr viel leichter schwitzt, als an der rechten, und daß die linke Hand bei Kälte auffallend schnell blau wird.

Untersuchungsbefund im Januar 1927: Kopf: Klopfempfindkeit am rechten Hinterhaupt. — Augen: Kein Nystagmus, Pupillenreaktion o. B., Cornealreflex rechts = links, normal. — Die linke Gesichts- und Zungenhälfte ist für Berührung und für Nadelstiche etwas weniger empfindlich als die rechte; der linke Facialis ist etwas schwächer als der rechte. — An den oberen Extremitäten: Herabsetzung der Kraft und der Empfindung am lin-

ken Arm und in der linken Hand. Periostreflexe rechts etwas lebhafter als links. Adiadochikinese links. — An den unteren Extremitäten sind Patellar- und Achillessehnenreflexe rechts etwas lebhafter als links, ebenso der Plantarreflex. — Die grobe Kraft ist ziemlich gleich. — Beim Romberg'schen Versuch starke Fallneigung nach links. Beim Zeigeversuch: Deutliches Vorbeizeigen mit der linken Hand nach inks. Bei geschlossenen Augen und ausgestreckten Armen weicht der linke unter raschem Sinken deutlich nach aussen (links) ab. — Gehen mit geschlossenen Augen ist wegen zu starker Fallneigung nach links überhaupt nicht möglich. — Bei extrem pronierten oder supinierten Händen (mit geschlossenen Augen und ausgestreckten Armen) geht die linke Hand ziemlich rasch unter dem beschriebenen Sinken und Linksabweichen des Armes in die „bequemste Lage". Bei Aufforderung mit geschlossenen Augen mit der rechten Hand die Mittellinie des Körpers zu zeigen, erfolgt die Angabe prompt und exakt; mit der linken Hand dagegen erfolgt eine erhebliche Verlagerung nach links. — Beim Lokalisationsversuch ist die Verlagerung nach links ebenfalls deutlich.

Röntgenbefund vom 20. X. 1927: Kein Anhalt für alte Knochenverletzung. Vermehrte Diploevenenzeichnung (Zeichen für erhöhten Hirndruck).

Wir beobachteu also bei diesem Kranken im Anschluß an eine traumatische Schädigung der Schädelbasis Erscheinungen einer schweren linksseitigen Cerebellarstörung, sowie die Entstehung des Bildes der Distrophia adiposo-genitalis; ausserdem ein eigenartiges Verhalten der Wärmeregulation mit anfangs abnorm niedrigen Temperaturen, einer Differenz beider Körperhälften, einer Umkehr der normalen Tagesschwankung und anfallsweisen Temperatursteigerungen von außerordentlicher Höhe (bis 42,0° C!), die mit verschiedenartigen neurologischen Symptomen einhergingen.

Die Genese dieses Symptomenbildes dürfte nicht einheitlicher Natur sein. Die strenge Einseitigkeit der cerebellaren Erscheinungen, die sämtlich unmittelbar im Anschluß an die Verletzung aufgetreten sind, sowie die Tatsache, daß damals Blut nur aus dem linken Ohr geflossen ist, machen es wahrscheinlich, daß der linksseitige Kleinhirnapparat,durch das Trauma

direkt — sei es durch den Bruch der Schädelbasis, sei es durch eine dabei erfolgte Blutung in die Nervensubstanz — geschädigt wurde.

Die Entstehung der Dystrophia adiposo-genitalis läßt in diesem Fall eine zweifache Möglichkeit der Erklärung zu: 1.) könnte angenommen werden, daß auch die Hypophysengegend durch das Trauma direkt bzw. durch eine dabei entstandene Blutung geschädigt worden ist und sich im Anschluß daran die gekennzeichnete, konstitutionelle Umwandlung vollzogen hat. 2.) besteht die Möglichkeit, daß der post-traumatisch entstandene, hochgradige Hydrocephalus zu einer Druckerhöhung im 3. Ventrikel und so zur Schädigung des Zwischenhirnbodens bzw. der Hypophysengegend geführt hat.

Gegen die Annahme einer direkten Schädigung der Hypophysengegend spricht unseres Erachtens die Tatsache, daß röntgenologisch keine Veränderung der Sella turcica nachzuweisen ist.

Wahrscheinlicher erscheint uns daher die zweite Möglichkeit. Eine Reihe klinischer und pathologisch-anatomischer Untersuchungen (K. Goldstein[1]), Stumpf[2]), Mayer[3]), Cassirer und F. H. Lewy[4]) u. A.) hat gelehrt, daß die Veränderungen der Dystrophia adiposo-genitalis schon durch erhöhten Hirndruck allein hervorgerufen werden können, wahrscheinlich auf dem Wege, daß, — wie oben angedeutet — der hydrocephalisch erweiterte 3. Ventrikel durch Druck auf den Zwischenhirnboden, bzw. die Hypophysengegend dieses Gebiet schädigt.

In unserem Falle waren nun gleichzeitig mit dem Entwicklungsbeginn der dystrophischen Veränderungen eine Anzahl Symptome zu beobachten, die deutlich auf erhöhten Hirndruck schließen ließen, wie heftige Schwindelanfälle mit Erbrechen, Flimmern vor den Augen und sehr starke Kopfschmerzen. Für eine beträchtliche Druckerhöhung spricht außerdem die auf dem Röntgenbild sichtbare, vermehrte Zeichnung der Diploevenen. Wir möchten daher annehmen, daß die Dystrophie bei unserem

---

[1]) Goldstein, K. Meningitis serosa unter dem Bilde hypophysärer Erkrankung. Arch. f. Psych. und Nerv. 1910 Bd. 47.

[2]) Stumpf, Virchows Arch. 1912. Bd. 209.

[3]) Mayer Wilhelm: Ueber hypophysäre und epiphysäre Störungen bei Hydrocephalus. Zeitschr. f. Neurol. und Psych. 1919 Bd. 44.

[4]) Cassirer u. F. H. Lewy: Zur Differentialdiagnose der hypophysären Geschwülste. Mon. Schr. f. Psych. und Neur. Bd. 59.

Kranken als eine Folge der posttraumatischen Liquorvermehrung aufzufassen ist, die durch starke Druckerhöhung im 3. Ventrikel zu einer Schädigung der Hypophysengegend geführt hat.

In diesem Sinne spricht auch die Verstärkung der dystrophischen Erscheinungen bei den plötzlichen Temperatursteigerungen im März und April 1918, die mit erneutem Haarausfall einhergingen. Denn auch diese plötzlichen, hohen Temperaturen stehen nach unserer Meinung mit Veränderungen des Liquordrucks in aetiologischem Zusammenhang.

Die Störung des Wärmehaushalts, die bei unserem Kranken in der oben geschilderten, mannigfachen Weise in Erscheinung trat, lenkt die Aufmerksamkeit auf die Frage der zentralen Wärmeregulation. Es darf als gesicherte Tatsache angesehen werden (Krehl[1]), Krehl-Marchand[2]), Isenschmid[3]), Tönniessen[4]) u. A.), daß die Regio subthalamica — besonders in nächster Umgebung des Tuber cinereum — für die zentrale Wärmeregulation von großer Bedeutung ist. Diese steht also auch topographisch in engster Beziehung zu den Gebieten der zentralen Stoffwechselregulation, mit welcher sie funktionell in ständiger, engster Wechselwirkung verbunden ist.

Außerdem sind allem Anschein nach noch andere, zentral nervöse Bezirke für die Wärmeregulation bedeutungsvoll. Für das Striatum ist das durch das klassische Experiment des Wärmestichs von Aronsohn und Sachs beim Tier erwiesen und klinische Beobachtungen sprechen dafür, daß dasselbe beim Menschen zutrifft (cf. Volland[5]), Mader[6]).

Von besonderem Einfluß auf die zentrale Wärmeregulation ist jedoch auf Grund neuerer Untersuchungen das Verhalten der Ventrikelwandungen (Jakoby und Römer[7]), Strecker[8]),

---

[1]) Krehl, Die Störungen der Wärmeregulation.

[2]) Krehl-Marchand: Handb. d. allg. Path. Bd. 4.

[3]) Isenschmid, Handb. d. normalen und path. Phys. Bd. XVII. Korrelationen III. Phys. d. Wärmeregulation.

[4]) Tönniessen: Ergebn. d. inn. Med. u. Kinderheilk. 1923 Bd. 23.

[5]) Volland, Kongr. Ztbl. f. d. ges. inn. Med. u. ihre Grenzgeb. Bd. 17 H. 6.

[6]) Mader: Ueb. d. Bedeutung des Corpus striatum für die Wärmeregulation. Jahrb. f. Kinderheilk. Bd. 103.

[7]) Jakoby und Römer, 4. Beitrag zur Erklärung der Wärmestichhyperthermie. Arch. d. exp. Path. u. Pharm. Bd. 70, S. 149.

[8]) Strecker, Ztschr. f. Neurol. und Psych. 1926 Bd. 105.

die bei Erhöhung des Liquordruckes — besonders, wenn dieser plötzlich eintritt — in einen Reizzustand versetzt werden und zu Hyperthermie führen können.

Auch der Hypophyse wird ein Einfluß auf die Erhaltung der normalen Körpertemperatur zuerkannt und zwar in dem Sinne, daß bei Schädigung des Vorderlappens die Körpertemperatur sinkt (Cushing: l. c. Kestner zit. nach Isenschmid. Isenschmid l. c.).

Abnorm niedrige Temperaturen, wie wir sie in unserem Falle anfangs beobachteten, sind bei Dystrophia adiposo-genitalis nichts ungewöhnliches, doch ist der Weg, der zu dieser Hypothermie führt, bisher noch nicht bekannt. Als Folgeerscheinung der Veränderung des Stoffwechsels können wir die tiefe Körpertemperatur bei unserem Kranken schon deshalb nicht ansehen, weil diese bereits festgestellt wurde, als noch kein Zeichen der allgemeinen Stoffwechselveränderung sichtbar war, während später — zur Zeit der voll entwickelten Dystrophie — die Körpertemperatur normal war. Ob die Hypothermie unseres Falles auf eine Schädigung der Hypophyse oder des Zwischenhirnbodens zu beziehen ist, können wir nicht entscheiden.

Die Temperaturdifferenz beider Körperhälften (in der linken Axllla betrug die Temperatur gewöhnlich 0,6 - 0,8° C weniger als in der rechten) dürfen wir wohl in die Gruppe der trophischen Störungen rechnen, die an den linken Extremitäten — in Verbindung mit einer Herabsetzung der Motilität und Sensibilität — zu beobachten waren; besonders die linke Hand wurde bei Kälte sehr schnell blau und diese, wie die ganze linke Körperhälfte schwitzte nach Angaben des Kranken bei entsprechender Aussentemperatur stärker als die rechte. Eine Veränderung der Zirkulation in den paretischen Extremitäten, sowie auch die vermehrte Schweißsekretion könnten demnach an der tieferen Temperatur dieser Körperhälfte die Schuld tragen. Solche Temperaturdifferenzen beider Körperhälften sind bei Verletzungen des Zentralnervensystems mehrfach beobachtet und beschrieben worden (K. Goldstein*).

---

*) Ueber körperliche Störungen bei Hirnverletzten. M. m. W. 191 Nr. 38 und 1918 Nr. 3/4.

Etwa eineinhalbes Jahr nach der Verletzung — zu einer Zeit, in welcher der Kranke das voll ausgeprägte Bild der Dystrophia adiposo-genitalis bot — traten nun anfallsweise Temperatursteigerungen bis 42° C auf, und zwar mit deutlichen Zeichen plötzlich vermehrten Hirndrucks: heftige Kopfschmerzen, Schwindelgefühl und Nachlassen der Sehkraft. Die damals vorgenommene Lumbalpunktion ergab eine Druckerhöhung (230 mm im Liegen) bei chemisch und cytologisch völlig normalem Liquorbefund. Der Puls nahm an diesen Temperatursteigerungen keinen Anteil, sondern blieb in seiner Frequenz von etwa 80 Schlägen in der Minute, und ging sogar vorübergehend etwas herab.

Diese plötzlich einsetzende, gleichzeitige Steigerung von Temperatur und Hirndruck spricht für die Annahme einer Beziehung zwischen beiden. Man könnte nun geneigt sein, die Temperaturerhöhung mit einer Schädigung der am Zwischenhirnboden gelegenen wärmeregulatorischen Bezirke bei Ueberdruck im 3. Ventrikel in Beziehung zu bringen, in analoger Weise, wie es für die Entstehung der dystrophischen Erscheinungen angenommen wurde. Gegen diese Annahme spricht jedoch die Tatsache, daß die steilen Temperaturzacken erst sehr lange (1½ Jahre) nach der Verwundung, und zwar anfallsweise und rasch vorübergehend auftraten, während man sie gleichzeitig mit dem Beginn der dystrophischen Entwicklung hätte erwarten müssen, ferner die große Seltenheit solcher Temperatursteigerungen bei dem verhältnismäßig häufigen Vorkommen von Liquorvermehrung im 3. Ventrikel.

Dagegen möchten wir auf eine Tatsache hinweisen, die möglicherweise für die Entstehung der — zweifellos zentral bedingten — Hyperthermie in unserem Falle von Bedeutung ist: das ist die Plötzlichkeit der Druckerhöhung im Ventrikelsystem. Unser Patient erkrankte aus verhältnismäßigem Wohlbefinden mit ganz akut einsetzenden Hirndrucksymptomen und gleichzeitig beginnendem Temperaturanstieg, und es erscheint wohl möglich, daß eine solch plötzliche Drucksteigerung eine Alteration wärmeregulatorischer Bezirke verursachen kann — sei es der Wandung des Ventrikelsystems, sei es der Gegend des Tuber cinereum.

Fall 5.

Sprinzel: Es handelt sich um einen 17jährigen jungen Mann aus Oesterreich-Schlesien, der gekommen ist, wegen seines abnorm kleinen Wuchses sich Rat zu holen. Im 3. Lebensjahr soll er einen Sturz erlitten haben und im Anschluß daran hätten sich für eine kurze Zeit Krämpfe eingestellt, die als tonische beschrieben werden. Sonst stets gesund gewesen. Nur gibt er an, seither immer großen Durst zu haben und viel Wasser zu trinken und viel zu urinieren. Kopfschmerzen leichter Natur sollen sich hie und da einstellen. Er ist von guter Intelligenz, rechnet gut im Kopfe, ist musikalisch, von heiterem Temperament. Schulbesuch von 6 bis 14 Jahren, von gutem Erfolg. Ist als Schreiber in einem Geschäftshause tätig. Eine gewisse Intolleranz gegen Alkohol besteht, indem nur relativ kleine Mengen ohne Folgen vertragen werden.

Die Körperlänge des Patienten ist 106 cm, Kopfumfang 52,5 cm. Das merkwürdige Aussehen desselben ist gegeben durch die Inkongruenz des kindlichen Körpers, der Physiognomie eines reiferen, älteren Individuums. Der Körper ist proportioniert gebaut. Die Haut ist im allgemeinen weich und glatt; nur an einigen Partien ist sie rauh und schilfrig. Auffallend ist ihre Trockenheit, selbst jetzt, bei den hohen Außentemperaturen ist nirgends eine Schweißsekretion zu sehen. Er gibt auch übereinstimmend an, gar nicht oder nur minimal zu schwitzen. Das Fettpolster ist über dem ganzen Körper ziemlich gleichmäßig verteilt und sicherlich ein reichliches, wenn auch nicht übermäßiges, nur über der Brust und am Bauche stärkere Fettansammlung, aber nirgends knotige Anhäufungen.

Das Haupthaar entsprechend, sonst am ganzen Körper keine Behaarung, die Axillae und Pubes frei von Crines; auch keine abnorme Behaarung. Stimme kindlich, Gesicht gut geformt, an Nase, Ohren, Mund keine Deformität. Zunge nicht vergrößert, Gaumen nicht verschmälert. Von den Zähnen einzelne (die Eckzähne, untere erste Molaren) dem Milchgebiß angehörend. Rhinologischer Befund gibt außer geringfügigen adenoiden Vegetationen nichts Besonderes, ebenso der laryngologische, wie der otologische.

Thyreoidea nicht palpabel. Ueber der Brust auffallend erweiterte Venen, die den Verdacht auf eine persystierende Thymus nahe legen. Im Röntgenbilde ist aber weder diese, noch Thyreoidea nachzuweisen.

Hängebauch mäßigen Grades, kleine Nabelhernie. Genitale entsprechend einem sechsjährigen Kinde, Penis klein, Hoden klein, im Skrotum palpabel. Erektion konnte beim Patienten beobachtet werden. Die Prostata bei der rektalen Untersuchung nicht zu fühlen.

Knochenbau proportioniert; Spur O-Beine, sonst keine Zeichen von Rachitis.

Urinuntersuchung ergibt eine Tagesmenge von 3500 bis 4000 ccm in den letzten Tagen gemessen, spezifisches Gewicht 1002 bis 1003, keine abnormen Bestandteile (kein Eiweiß, kein Zucker); relativ hoher Indikangehalt. Es handelt sich also um einen Diabetes insipidus.

Die Röntgenuntersuchung von Kienböck ergibt nun folgendes:

Thorax: Herz nicht vergrößert, Zwerchfell in normaler Stellung, kein Zeichen von Tuberkulose, kein Thymus.

Handaufnahme: Zurückgebliebene Ossifikation, entspricht einem Kinde von $4^1/_2$ bis 5 Jahren.

Kopfaufnahme: Sella turcica der Gesamtgröße des Schädels entsprechend, vergrößert ohne Erscheinung von Knochendestruktion. Ein Schattenherd in der Sella, von oben kommend und die Sella bolzenförmig ausfüllend, eine helle Zone freilassend. Nach oben anschließend Schattenherd. Wahrscheinlich Kalkmassen in der Hypophyse.

Der ophthalmologische Befund ergibt eine starke Dekoloration der Papille beiderseits, bei vollkommen mangelnder Sehstörung, das Gesichtsfeld in normaler Ausdehnung, sowohl für weiß als für Farbe. In Anbetracht der normalen Funktion kann von einer Atrophie nicht gesprochen werden. Es wäre möglich, daß die Dekoloration hier den Beginn der Opticusschädigung darstellt, indem es noch zu keiner Zerstörung der Nervenfasern gekommen ist.

Das Röntgenbild spricht im Verein mit den klinischen Erscheinungen für einen benignen Tumor in der Sella turcica, also in der Hypophyse oder, vorsichtiger ausgedrückt, in der

Hypophysengegend. Die kalkentsprechenden Schattenmassen sind entweder auf Verkalkung von Tumorgewebe oder aber Einlagerung von Knochensubstanz zu beziehen. Mit Rücksicht auf dieses möchte ich die Diagnose eines Teratoms stellen, mich stützend auf einzelne Obduktionsbefunde, die berichtet werden.

Die Aussparungen in der Sella turcica, die Randzone, welche vom Tumor freigelassen zu sein scheint, würden der restierenden Hypophyse entsprechen, welche also zum mindesten unter sehr raumbeengenden Verhältnissen steht. Welcher Art die Schädigung der Hypophyse ist, welchem Anteil derselben sie angehört usw., gehört ins Gebiet der Vermutungen und soll hier nicht weiter erörtert werden.

Wenn wir resumieren, so haben wir in diesem Falle folgendes Syndrom von Symptomen vor uns: Hypoplastischer Zwergwuchs (echter Zwergwuchs nach Paltauf) mit Veränderungen der Hautdecke, des Fettpolsters; hypoplastisches Genitale, Tumor der Hypophyse, resp. Hypophysengegend, Diabetes insipidus; nicht nachweisbare Thyreoidea.

Es entseht die Frage nach den Beziehungen des Zwergwuchses zu dem Hypophysentumor in diesem Falle. Es liegt die Möglichkeit vor: 1.) eines zufälligen Nebeneinanders, 2,) der Coordination der beiden Symptome und Abhängigkeit von einem gemeinsamen dritten, 3.) die direkte aetiologische Zusammengehörigkeit.

Es kann nicht im Rahmen einer kurzen Demonstration liegen, diese Fragen erschöpfend zu beantworten, oder gar sie lösen zu wollen. Ich möchte sie nur kurz streifen. Die Annahme eines zufälligen Zusammentreffens erscheint zum mindesten sehr kühn; für die gemeinsame Abhängigkeit von einer dritten Komponente ließe sich mancherlei vorbringen; ich möchte nur auf die komplizierten Wechselbeziehungen der Drüsen innerer Sekretion zu einander hingewiesen haben, worauf ja bekanntlich Pineles zuerst aufmerksam gemacht hat und auf die verwickelten Einflüsse der Keimdrüsen und der Thyreoidea hinweisen. Daß an unserem Patienten manches da ist, welches Aehnlichkeit mit myxödematösen Zuständen hat, ist zuzugeben.

Am meisten suggestiv wirkt die dritte Möglichkeit des direkten aetiologischen Zusammenhanges zwischen Tumor und

Zwergwuchs. Dafür sprecheu einmal unsere Erfahrungen mit der Akromegalie, deren Beziehung zu der Hypophyse heute als gesichert betrachtet wird, zweitens die Erfahrung am Seziertisch. Es liegen eine Anzahl von Beobachtungen vor. wo bei im Wachstum zurückgebliebenen Individuen Tumoren der Hypophyse gefunden wurden. Wie Herr Professor Biedl mir freundlichst heute mitgeteilt hat, sind auch von Evans und Burnier im letzten Jahre je ein Fall mitgeteilt worden, wo die klinischen Symptome eines Hypophysentumors vorlagen und dabei Wachstumsstillstand beobachtet wurde. Burnier hat auch einige analoge Fälle aus der Literatur zusammengestellt. Drittens sprechen für die letzte Möglichkeit die experimentellen Ergebnisse der operativen Entfernung der Hypophyse.

Daß es für unser therapeutisches Handeln in diesem Falle von großer Bedeutung ist, wie wir uns zu diesen Fragen stellen, liegt auf der Hand. Andererseits wiederum werden die therapeutischen Maßnahmen, die wir hier vorhaben, vielleicht dazu beitragen, unsere Erkenntnis über die Zusammenhänge der vorhandenen Symptome zu bereichern.

Epikrise.

In den hier mitgeteilten beiden eigenen Fällen handelt es sich also um die Entwicklung des Krankheitsbildes der Dystrophia adiposo-genitalis im Anschluß an ein mehr oder weniger schweres Schädeltrauma und zwar im ersten Falle bereits nach einem halben Jahre, im zweiten Falle erst nach etwa fünf Jahren.

Im ersten Fall haben die eingehendsten Untersuchungen außer der Veränderung des Habitus im Sinne eines Typus Fröhlich keinerlei sonstige Anomalien ergeben, wenn man von einer gewissen Schwerfälligkeit und Herabsetzung der intellektuellen Leistungsfähigkeit absieht.

Es verdient besonders betont zu werden, daß wir kein Recht haben, hier eine grobmaterielle Schädigung der Hypophyse selbst zu vermuten.

Das Röntgenbild der Sella turcica war ein völlig normales und es bestand an den Sehnerven auch nicht die geringste Andeutung, weder einer Stauungspapille, noch einer Atrophie; Sehvermögen und Gesichtsfeld erwiesen sich als völlig ungestört.

Sichergestellt ist in diesem ersten Fall ein nicht allzu schweres Schädeltrauma, das das rechte Schläfenbein betraf, ferner der Eintritt einer sich allmählich vertiefenden Bewußtseinsstörung erst in geraumem Abstand vom Sturz, was mit einiger Sicherheit als Ausdruck einer Blutung anzusehen ist. Nicht sicher zu beantworten sind dagegen die Fragen nach dem genauen Sitz und der Art der angenommenen Hirnläsion. Ob es sich um einen Prozeß an der Basis des Stirn- oder Temporal-Hirns handelt, und ob dieser Prozeß in einem Haematom, einer

Erweichung, oder in einer Cyste besteht, wird sich ohne Trepanation bzw. Obduktion nicht entscheiden lassen. Von einer Encephalographie ist in diesem Falle bewußt Abstand genommen worden, da nicht riskiert werden durfte, den subjektiv durchaus guten Zustand des Kranken, aus rein diagnostischen Gründen unter Umständen zu verschlechtern.

Der zweite Fall hat gezeigt, daß eine im Anschluß an ein schweres Schädeltrauma entstandene traumatische Cyste an der Basis des Stirnhirns geeignet ist, unter anderen Symptomen auch die der Dystrophia adiposo-genitalis zu produzieren.

Es besteht gar keine Frage, daß in diesem zweiten Falle die traumatische Hirnschädigung eine weitaus stärkere war, als in dem ersten, ganz entsprechend der sehr viel größeren Schwere des Schädeltraumas, das ja auch zu einer Schädelfraktur geführt hatte. Auch in diesem Falle scheint als unwahrscheinlich, daß die Hypophyse selbst direkt grobmateriell durch das Trauma lädiert wurde. Wie in dem Goldstein'schen Falle bleibt auch hier die Frage offen, ob die Entwicklung der Dystrophia adiposo-genitalis lediglich als Ausdruck allgemeiner Hirndrucksteigerung oder aber als Herd- bzw. Nachbarschafts-Symptom von Seiten des Bodens des dritten Ventrikels bzw. der Regio hypothalamica zu deuten ist.

An dieser Stelle fühle ich mich weiter verpflichtet, meinen herzlichsten Dank Herrn Geheimrat Professor Dr. Richard May, der meine Arbeit angenommen hat, und Herrn Assistenzarzt Dr. Levin für die Zuweisung der Arbeit und die gütige Anleitung während der Anfertigung auszusprechen.

Verzeichnis der hauptsächlich berücksichtigten Literatur.

Aschner: Ueber das „Stoffwechsel und Eingeweidezentrum im Zwischenhirn", seine Beziehung zur inneren Sekretion. (Hypophyse, Zirbeldrüse) und zum Diabetes insibidus. Berl. klin. Wochschr. 1916. No. 28. S. 772.

Benda C.: Path. Anat. d. Hypophysis. Im Handb. d. path. Anat. d. Nervensystems von Flateau, Jakobsohn, Minor. Berlin 1904 Bd. II. S. 1418.

Berllinger W.: Die genitale Dystrophie in ihren Beziehungen zu Störungen d. Hypophysenfunktion. Virchow's Arch. 1920 Bd. 228. S. 151.

Biedl A.: Physiologie u. Pathologie d. Hypophyse. München-Wiesbaden 1922.

Eichler: Kasuistischer Beitrag zur Dystrophia adiposo genital. M. m. W. 1918. Nr. 39. S. 1082.

Erdheim: Nanosonia pituitaria. Ziegler's Beitr. 1916. Bd. 62. H. 2. S. 302.

Falta: Die Erkrankungen der Blutdrüsen. Wien 1928. S. 329.

Feldkirchner H.: Kasuistische Beiträge zur Dystrophia adiposo-genitalis. München 1916.

Fischer B.: Zur Hypophysenfrage. Virchow's Arch. 1912. Bd. 210. S. 455.

Fischer B.: Hypophysis u. Adipositas hypophyso-genitalis. Frankf. Zeitschr. f. Path. Bd. II. 1912. S. 145.

Fischer B.: Hypophysis, Akromegalie u. Fettsucht. Wiesbaden 1910.

Frank: Ueber Beziehungen d. Hypophyse zum Diabetes insibitus. Berl. klin. Wochschr. 1912. S. 396.

Goldstein K. u. Cohn Hans: Kasuist. Mitteilungen zur Klinik u. Pathologie hypophysärer Erkrankungen, im besonderen der Tumoren d. Hypophysengegend. D. Zeitschr. f. Nervenheilkd. Mai 1928. Bd. 103. H. 5 6 S. 225.

Gottlieb: Zur path. Anatomie u. Pathogenese d. Dystrophia adiposo-genitalis. Zeitschr. f. angewandte Anat. u. Konst. Lehre 125. 20.

Graf: Ueber die Prognose d. Schädelbasisbrüche. D. Zeitschr. f. Chir. Bd. 68. S. 464.

Hartmann: Jahrb. f. Psychiatrie Bd. 19. S. 380.

Herrmann: Kasuistischer Beitrag zu den Hypophysentumoren. Med. Klinik 1923. Nr. 24. S. 826.
Jaksch: Ueb. Adipositas cerebralis. u. cerebrogenitalis. Med. Klinik Jahrg. 8. Nr. 48. 1. XII. 1912. S. 1931.
Kraus und Reisinger: Frankfurter Zeitschr. f. Pathologie 1924-25. Bd. 30. S. 68.
Kraus E.: Zur Kenntnis d. Nanosonie. Ziegler's Beitr. 1919 Bd. 65. S. 535.
Kraus E.: Zur Pathogenese d. Dystrophia adiposo-genitalis. Med. Klinik Jahrg. 20. Nr. 37. 14. September 1924. S. 1290.
Lewandowski: Ueber Dystrophia adiposo-genitalis. Handb. d. Neurologie u. Psychiatrie von Schüler. Bd. IV. S. 241.
Madelung: Arch. f. klin. Chir. Berlin 1904. S. 1066.
Mans und Krüger: D. Zeitschr. f. Nervenheilkd. 1918. Bd. 62. H. 1-6 S. 1.
Marannon et Pintos: Lesions traumatique pure de l'hypophyse etc Nouv. Jcon. Salp. Tom. 4. 1916.
Marburg O.: Die Adipositas cerebralis. Ein Beitrag zur Kenntnis d. Pathol. d. Zirbeldrüse. D. Zeitschr. f. Nervenheilkd. Bd. 36. S. 114. 1909.
Molin de Teyssieu: Revue Neurologique. Jahrg. 29. Societé Neurolog. Paris 6. 7. 1922.
„Syndrom d'obésité hypophysaire avec Glykosuorie consécutif à une blessure de lobe frontale". Nr. 7. S. 1020.
Mooser: Ein Fall von endogener Fettsucht mit hochgradiger Osteoporose. Virchow's Arch. 1921. Bd. 229/2. S. 247.
Nothdurft: Ein Fall von basophilem Adenom i. d. Neurohypophyse. Frankf. Zeitschr. f. Path. 1912. Bd. 10.
Raab W.: Klin. u. röntgenologische Beiträge zur hypophysären u. cerebralen Fettsucht u. Genitalatrophie. Wien. Arch. f. inn. Med. 1923. Bd. 7. S. 443.
Redslob: Klin. Monatsbl. f. Augenheilkd. 1905.
Schüler: Ueber Dystrophia adiposo-genitalis. Handb. d. Neurolog. u. Psychiatrie von Lewandowski Bd. 4. S. 241.
Seiler F.: Ueber das Wesen des Diabetes insibidus. Zeitschr. f. klin. Med. 1907. Bd. 61. S. 1.
Sprinzel: Wien. klin. Wochschr. Jahrg. 25. Nr. 24. S. 937. 1912. Offizielles Protokoll d. K. K. Gesellsch. d. Aerzte in Wien.
Stolper: Diskussion zu dem Vortrag von Madelung. Arch. f. klin. Chir. Bd. 73/5.
Stumpf E.: Untersuchungen üb. d. Verhalten des Hirnanhangs bei chron. Hydrocephalus u. über den Ursprung der Pigmentgranulationen i. d. Neurohypophyse. Virchow's Arch. 1912. Bd. 209. S. 339.
Thaon: L'hypophyse a l'état normal et dans les maladies. Paris 1907.

Inhaltsverzeichnis

Seite

Vorwort 5

Erster Teil.

Eigene Fälle.

Fall 1. Johann N. (mit 3 photographischen Aufnahmen am Schluß) . 9
Fall 2. Max L. (mit 2 Skizzen am Schluß) 12

Zweiter Teil.

Fälle, die zur Trepanation gekommen sind.

Fall 1. (Zit. n. Raab). Wenzel D. (Trepanation). 21
Fall 2. (Zit. n. Molin de Teyssieu). (Trepanation). 22

Dritter Teil.

Fälle, die nicht zur Trepanation o. Obduktion gekommen sind.

Fall 1. (Zit. n. Eichler). Theobald M. 25
Fall 2. (Zit. n. Frank). 28
Fall 3. (Zit. n. Madelung). Marie S. 29
Fall 4. (Zit. n. Goldstein K.). 30
Fall 5. (Zit. n. Sprinzel). 39
Epikrise 43
Literatur-Verzeichnis 45

Lebenslauf.

Ich, Georg J. Vlavianos, bin als Sohn des Rechtsanwaltes Dr. J. Vlavianos und dessen Ehefrau (geb. Fandridou) am 6. Februar 1902 in Athen, Griechenland, geboren und habe die Volksschule, Mittelschule und Gymnasium zu Athen absolviert. Hernach bin ich nach Deutschland gekommen und habe die Universität besucht und zwar die medizinische Fakultät: 4 Semester in Innsbruck, wo ich auch das Tentamen-Physikum mit gutem Erfolg und ohne Wiederholung bestanden habe, 4 Semester in Wien und 4 Semester in München.

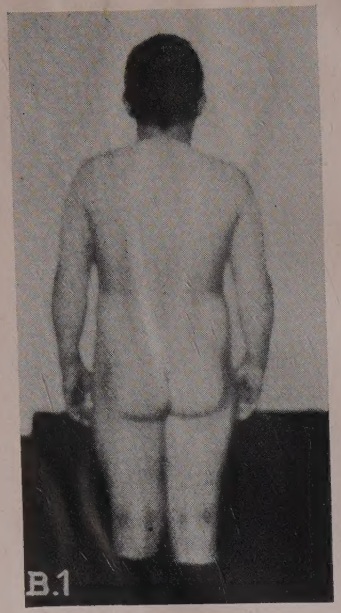

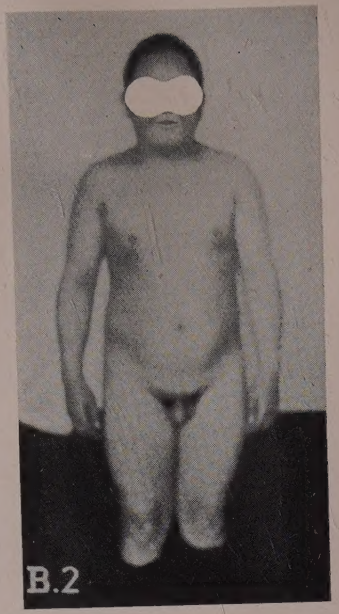

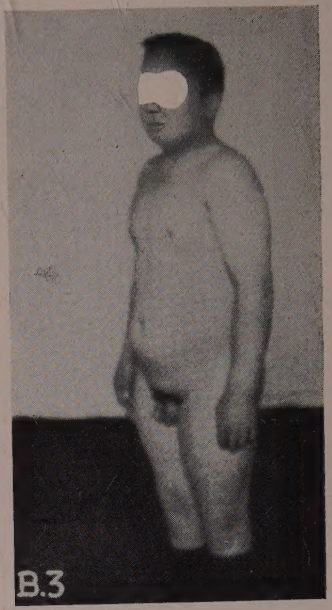

Bild 1, 2 und 3 zeigen die Dystrophia adiposo-genitalis, offenbar zerebraler Natur infolge des Traumas.